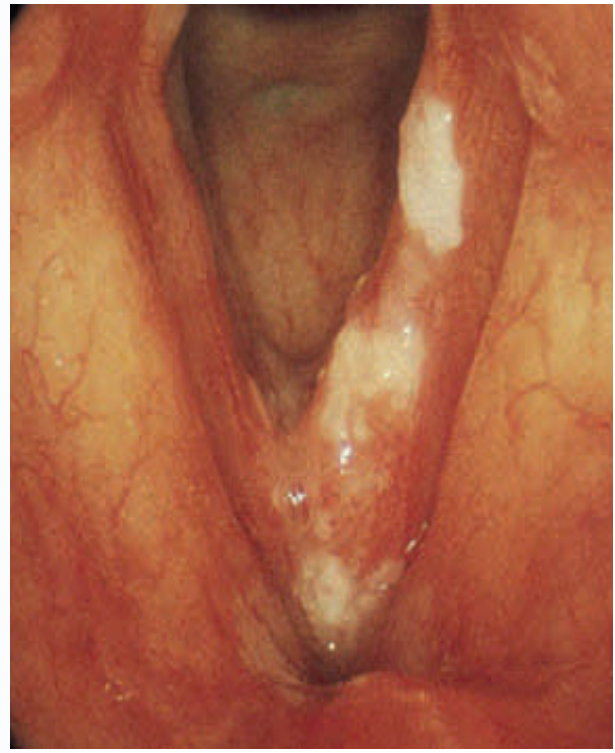
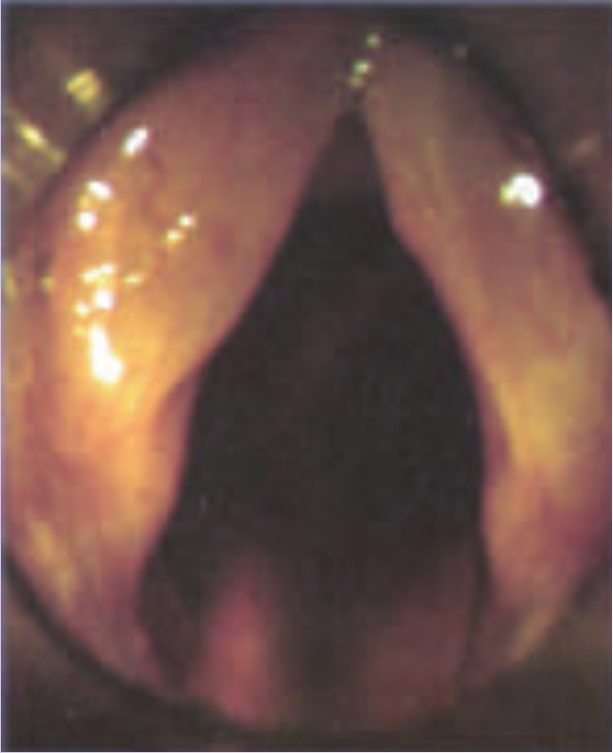

Fakulteti i Mjeksisë

Departamenti Otorinolaringologji-Okulistike



## **LARINGITI KRONIK & GJENDJET PREKANCEROZE TE LARINGUT**

*PUNOI: Dr. Klevis Thomai*

*UDHEHOQI: D.Sh.M Suela Sallavaci*

## Permbajtja:

• <b>Laringiti kronik jo specifik</b> .....	<b>2</b>
• Perkufizimi.....	2
• Epidemiologjia.....	2
• Etiologjia.....	2
• Fizpatologjia.....	3
• Metoda egzaminuese dhe diagnostikuese.....	3
• <b>Laringiti kronik i thjeshte</b> .....	<b>4</b>
▪ Manifestimet klinike.....	4
▪ Trajtimi.....	5
• <b>Laringitis Sicca</b> .....	<b>5</b>
▪ Etiologjia.....	5
▪ Fizpatologjia.....	5
▪ Manifestimet klinike.....	6
▪ Trajtimi.....	6
• <b>Edema Rienke</b> .....	<b>6</b>
▪ Etiologjia.....	6
▪ Fizpatologjia.....	6
▪ Manifestimet klinike.....	7
▪ Trajtimi.....	7
• <b>Nodujt vokale</b> .....	<b>8</b>
▪ Etiologjia.....	8
▪ Fizpatologjia.....	8
▪ Manifestimet klinike.....	9
▪ Trajtimi.....	9
• <b>Format specifike te laringitit kronik</b> .....	<b>10</b>
• Tuberkulozi laringeal.....	10
• Sarkoidoza laringeale.....	10
• Sifilizi laringeal.....	11
• Skleroza e laringut.....	11
• Pemphigus vulgaris laringealis dhe vezikulat laringeale.....	11
• Artriti reumatoid i gjeneralizuar.....	11
• Amiloidoza laringeale.....	11
• <b>Gjendjet prekanceroze te laringut</b> .....	<b>12</b>
• Hyrje, etiologjia.....	12
• <b>Pakidermia e laringut</b> .....	<b>13</b>
▪ Fizpatologjia.....	13
▪ Manifestimet klinike.....	14
▪ Trajtimi.....	14
• <b>Keratoza e laringut (Leukoplakia)</b> .....	<b>14</b>
▪ Fizpatologjia.....	15
▪ Manifestimet klinike.....	15
▪ Trajtimi.....	15
• <b>Shtojce 1</b> Pyetesor: ankesat e pacientit dhe lidhja me refluksin gastrolaringeal.....	16
• <b>Shtojce 2</b> Sistem pikezimi i shenjave laringoskopike per vleresimin e gravitetit te refluksit gastrolaringeal.....	17
• <b>Referenca</b> .....	<b>18</b>

## Laringiti kronik jo specifik

**Perkufizimi:** Laringiti kronik jo specifik eshte nje patologji ne baze te ciles eshte pergjigjja e epitelit laringeal ndaj agjenteve apo situatave te ndryshme irrituese<sup>1</sup>.

**Epidemiologjia:** Laringiti kronik eshte nje semundje me prevalencen me te madhe tek duhanpiresit dhe personat qe abuzojne me zerin. Shumica e pacienteve jane meshkuj midis moshesh 50 – 60 vjec<sup>2</sup>.

### **Etiologjia:**

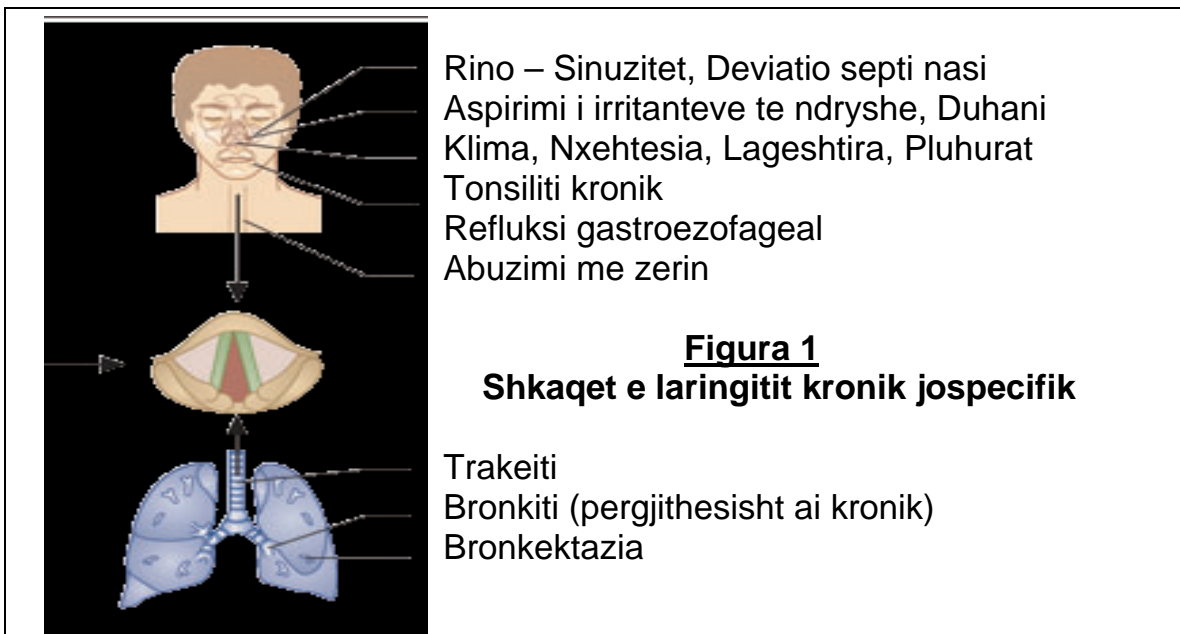
Shkaktari i vertete eshte i veshtire per tu percaktuar, por njihen nje sere gjendjesh patologjike te cilat, mund te shkaktojne kete semundje, te cilat jane shtjelluar si vijon:

Semundja eshte pjeserisht pasoje e egzotoksinave te ndryshme te cilat ushtrojne veprimin e tyre te perseritur irritativ mbi mukozen e laringut, te tilla jane tymi i duhanit (ne duhanpires dhe jo-duhanpires), ndotja e ajrit, influencat klimaterike.

Abuzimi vokal eshte gjithashtu nje faktor i rendesishem i ngacmimit kronik te laringut, personat ne risk jane personeli i bareve dhe lokaleve, punetoret e makinerive te renda, punetoret e fabrikave, dhe profesionistet e te folurit.

Infeksionet e rrugeve te siperme dhe te poshteme respiratore jane shkaqe qe nuk duhet harruar te laringitit kronik: Rinosinuzitet, deviacioni i perdes se hundes, tonsiliti kronik dhe vartesia e dekonxhestionanteve ndikojne ne mukozen laringeale permes pamundesise te frymemarrjes me hunde, moslageshtimit te ajrit, shtimit te sekrecione qe drenojne nga hunda ne farings, dhe agresionit kronik direkt te agjenteve infeksioze; Trakeiti, bronkiti kronik dhe bronkektazia vene nen presion laringun permes sekrecioneve te ndryshme trakeobronkiale, kolles dhe agjenteve patologjik.

Refluksi gastroezofageal ndikon drejtperdrejte mbi mukozen e laringut, sidomos piroza nokturne kronike e cila eshte nje faktor shume i rendesishem ne ngacmimin kronik te tij<sup>3</sup>.



Vazodilatacioni mukozal i plikave vokale mund te ndihmoje hemorragjine submukozale dhe edemen gjate perdorimit te fuqishem te zerit duke cuar keshtu ne ndryshime inflamatore. Keshtu psh. alkooli eshte nje agent vazodilatator qe pervec te tjerave ul ndrojtjen sociale duke predispozuar keshtu personin per abuzim vokal.

Figura Nr. 1 ilustron shkurtimit shkaktaret e laringitit kronik

### **Fizpatologjia:**

Ndryshimet patologjike ne larings mund te jene difuze apo te lokalizuara ne kordat vokale te verteta, kordat vokale te rreme, hapesiren interaritenoidide dhe rralle ne siperfaqen laringeale te epiglotit. Ne pergjithesi ndryshimet epiteliare jane difuze. Epiteli respirator ciliar i hapesires supraglotike peson metaplazi skuamoze. Hapesirat me epitel skuamoz normal te stratifikuar duken te trashura per shkak te akantozes, hiperakantozes dhe parakeratozes. Strukturat glandulare pesojne hipertrofi qe ne staded e hershme te semundjes, ndersa ne stade te mevonshme ndodh atrofia e plote e tyre e cila con ne sindromin *Sicca*. Indet subepiteliare paraqesin shkalle te ndryshme vazodilatacioni, hemorragjie, edeme intersticiare dhe infiltrimi qelizor mononuklear. Ne rastet e zgjatura te semundjes jane te pranishme fibroza subepiteliare dhe degjenerimi hialin. Si pasoje e ketyre ndryshimeve ndodh crregullimi i funksionit vokal per shkak te afrimit jo te rregullt te kordave vokale duke cuar keshtu ne inefficence aerodinamike dhe si pasoje ndryshim te cilesise te zerit.

Pergjithesisht preferohet qe laringitet kronike te ndahen ne tipe sipas anatomopatologjise se tyre<sup>4</sup>:

- Laringiti kronik i thjeshte
- Laringiti hemorragjik
- Laringiti Sicca
- Edema Reinke
- Nodujt vokale
- Polipet vokale

### **Metodat ekzaminuese dhe diagnostikuese**

#### **Laringoscopia indirekte (klasike) dhe direkte**

Ofrojne nje veshtrim te drejtperdrejte te laringut, integritetin e mukozes, levizshmerine e kordave vokale. Me laringoscopine direkte, nen efektin e anestezise gjenerale, mund te kryhet marrje materialit per biopsi, pastrimi i laringut nga krustat, apo stripping. Nuk duhet nxituar ne nxjerrjen e konkluzioneve te shpeshta bazuar vetem ne laringoscopine, ai duhet te kombinohet me manifestimet klinike te te semurit, anamnezen e tij, dhe per gjendjet prekanceroze nese eshte e mundur me ekzaminimet anatomopatologjike.

#### **Stroboscopia<sup>5</sup>**

Krodat vokale vibrojne me nje frekuence baze e cila varion nga 100 – 400 Hz, e cila nuk mund te vezhgohet me nje drite normale. Per kete arsye stroboskopi eshte i pajisur me nje drite e cila pulson ne frekuence dhe intensitet te larte. Ne kete ekzaminim kordat vokale ndersa vibrojne ndricohen me kete drite me nje frekuence e cila perputhet me frekuencen baze te zerit. Nje ekzaminues me eksperience mund te vleresoje tonin muskular, elasticitetin e kordave vokale dhe simetrine e tyre organike duke u bazuar

vetem ne stroboscopine. Rezultatet mund te regjistrohen ne video per studime te metejshme.

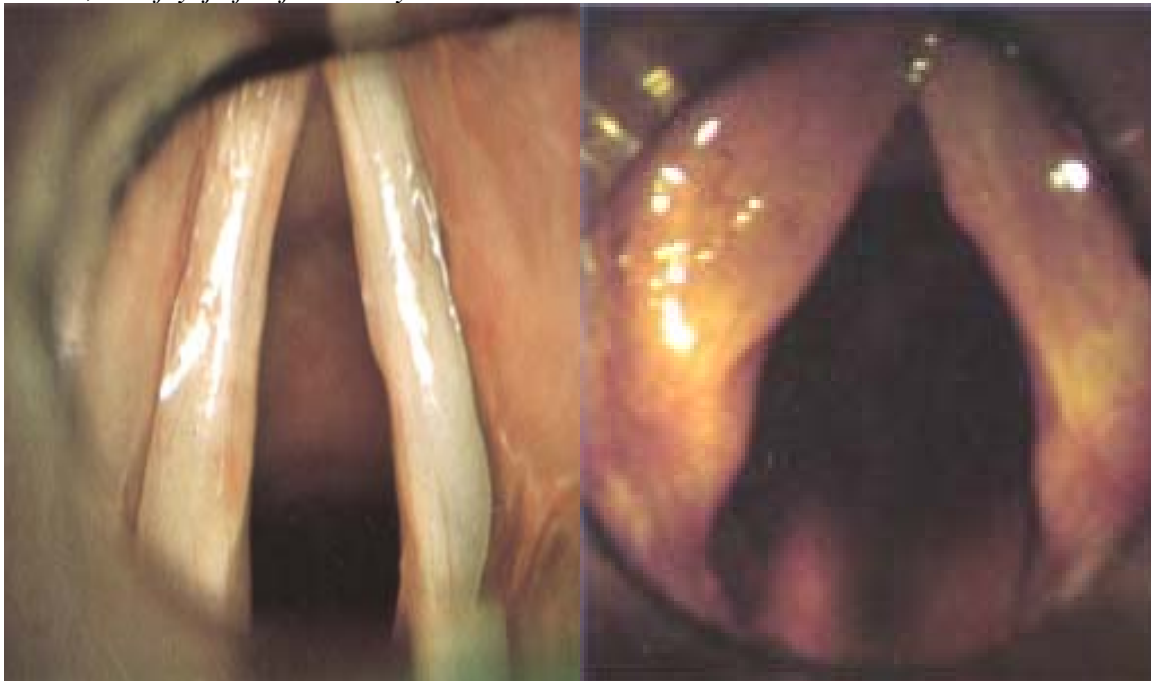
## **Laringiti kronik i thjeshte**

### **Manifestimet klinike**

Ngjirja eshte ankesa kryesore. Pacienti ankon per ze te ashper, ndryshim te toneve mesatare dhe te uleta. Pacienti ve re se ngjirja eshte me e rende ne mengjes dhe lehteohet gjate dites. Ne rastet e avancuara jane te pranishme lodhje vokale, diskonforti laringeal dhe dhimbje. Te semuret bejne perpjekje per te pastruar fytin te cilat zakonisht jane pa efekt (pa sekrecione) duke nxjerre vetem sasi te vogla mukusi viskoz. Ky zakon ndodh gjate cdo perpjektje qe ben i semuri per te folur. Kordat vokale e humbasin shkelqimin e tyre dhe ne to shfaqe pika te kuqe te turbullta. Ne siperfaqen e siperme te kordave vokale te verteta shihet zgjerim i vazave, te cilat jane paralele me buzet e kordave. Vihen gjithashtu re fryrje fuziforme, dhe kur te semurit i kerkohet te beje fonacion nen laringoscopi indirekte shihet nje vibrim jo i rregullt i tyre. Ne siperfaqen e mukozes se kordave vokale verehen fije te trashe mukusi te varura gjate hapësires glotike. Ne shume raste te avancuara mukoza merr nje pamje granulare dhe mund te pasqyroje ndryshime polipoide. Granulat jane ngritje te vogla, te formuara nga hipertrofia glandulare te cilat shihen me shpesh ne kordat vokale te rreme dhe eminencat aritenoide. Gjithashtu mund te vihen re hapësira me erozion te mukozes.

***Ilustrim Nr. 1. Foto A – pamje normale e laringut (laringoscopi direkte).***

***Foto B – laringiti kronik, ne kete rast vihet re hiperhemia, renia e shkelqimit te kordave vokale, dhe fryrje fuziforme e tyre.***



**A**

**B**

Me perparimin e fibrozës ne kordat e rreme dhe te verteta shfaqen deformimet polipoide. Ne rastet e ndryshimeve difuze perdoren termat laryngitis hyperplastica ose laryngitis

hypertrophica. Ne nje numer te vogel te semuresh ndryshimet kronike te mukozes mund te nderlikohen me hemorragji submukoze, dhe ne keto raste perdoret termi laryngitis haemorrhagica. Kjo forme e laringitit duhet te dallohet nga format e tjerave te hemorragjive laringeale te shkaktuara nga diskrazite e gjakut, ethet tifoide, diabeti dhe traumat vokale akute.

## **Trajtimi**

Terapia drejtohet kryesisht ne menjanimin e faktoreve ngacmues (Figura1). Kjo perfshin lenien e duhanit, kufizimin e frekuentimit te ambientjeve me tym duhani dhe tymra te tjere, si dhe mos perdorimin e alkoolit gjate periudhes se rehabilitimit. Duhet te trajtuar infeksionet e sinuseve, mushkerive, alergjite, dhe duhet te merren masa per te menjanuar shkaqet e veshtiresise ne frymemarrjen me hunde. Vlere te madhe ka dhe ulja e perdorimit te zerit. Me marrjen e ketyre masave shume te semure perfitojne ne te folur. Se fundmi rekomandohen preparate steroide ne forme inhalacioni. Keto medikamente nuk kane efekte sistemike te rendesishme dhe ulin reaksionin inflamator lokal. Ka te dhena jo bindese qe sugjerojne se perdorimi i steroideve lokal ne kete menyre mund te shkaktoje nje miopati te muskulatures laringeale. Rendesi te madhe ka marrja e lengjeve dhe qendrimi ne mjedis me ajer te lagesht me qellim mbajtjen e sekrecioneve te holla. Ekspektonantet ndihmojne ne stimulimin ose hollimin e sekreciomeve laringeale gjate acarimit te semundjes. Rendesi ka mbajtja e nje regjimi dietetik kunder refluksit gastroezofageal. Nje regjim i tille perfshin menjanimin e kafeines, alkoolit, ushqimeve pikante, keshillimin per ngrerien e vaktit te fundit jo me pak se 1-2 ore para fjetjes si dhe perdorimin e barnave antiacide e sidomos frenuesit e pompes protonike. Laringoscopia direkte dhe biopsia indikohen ne ata te semure te cilet dyshohen per patologji malinje apo semundje laringeale specifike si TBC, sarkoidoza, sifilisi etj. Megjithese laringiti kronik mund te shoqeroje karcinomen epidermoide nuk eshte provuar asnje lidhje shkak pasoje midis tyre.

## **Laringitis Sicca (laringiti kronik atrofik)**

### **Etiologjia**

Kjo forme e laringitit kronik karakterizohet nga atrofia e mukozes e cila ne shumicen e rasteve shkaktohet nga ekspozimi ndaj ngacmuesve laringeale. Kjo semundje mund te shoqeroje gjithashtu laringitin kronik te thjeshte. Ne femra kjo forme mund te shkaktohet edhe nga hipoestrogenemia. Laringitis Sicca mund te shfaqet dhe si pjese e sindromit Sjorgen, gjate shtatzanise dhe mund te shoqeroje rinitin atrofik dhe ozenen.

### **Fizpatologjia**

Ashtu si ne rinitin kronik edhe ketu ka ulje te vaskularizimit te mukozes per shkak te proliferimit te intimes dhe fibrozës së murit të enëve të vogla. Gjithashtu ka mungese te strukturave glandulare si dhe proliferim i qelizave te rrumbullaketa. Zonat e laringut te mbuluara nga epiteli ciliar mund te pesojne metaplazi skuamoze dhe ky eshte epiteli i holle, atrofik dhe shpesh jane te pranishme erozionet e mukozes. ne hapesirat subepiteliale fibroza eshte e dukshme dhe vihet re eksudat inflamator monomuklear.

## **Manifestimet kinike**

Crregullimi fiziologjik kryesor eshte mungesa e sekrecioneve glandulare dhe lubrifikimit te mukozes. Pacienti ankon tharje dhe kruarje te fytit, gjithashtu ai ankon per nje kolle persistente dhe perpiqet te nxjerre sekrecionet e trasha dhe viskoze. Kolla dhe ngjirja jane me te shprehura ne mengjes. Ne ndonje rast krustat laringeale mund te shkaktojne veshtiresi respiratore dhe kur ato shkeputen mund te shfaqet hemoptizi. Perfundimisht shume te semure aknojne ngjirje dhe gervishtje fyti. Mukoza laringeale eshte e thate, e ndritshme dhe me pamje te ashper. Krustat jane vecanerisht te pranishme ne hapesiren interaritenoidike dhe subglotike. Ato mund te ndryshojne ne ngjyre nga gri ne te verdhe ne te zeze. Nese krustat nxirren jashte mbetet nje gervishtje si dhe nje hemorragji siperfaqesore, pa ulceracion.

## **Trajtimi**

Meqenese gjendrat e mukozes shkaktohen pjeserisht ose plotesisht dhe nuk eshte i mundur rigjenerimi i tyre, trajtimi eshte simptomatik dhe konsiston ne rradhe te pare ne lubrifikimin dhe lageshtimin e laringut. Lageshtimi i mjedisit jetues eshte i rendesishem, sidomos gjate nates. Per te parandaluar formimin e krusteve dhe per heqjen e eres se pakendeshme nga goja mund te perdoret nje spray sipas kesaj formule:

Glicerini	6%
Ethanoli	6%
Uje trendafili	10.0
Sol. Salini	q.s.ad

Administrimi i jodureve (jodur kaliumi) mund te kete vlere ne stimulimin e sekrecioneve, nese funksioni glandular eshte i rujtur. I rendesishem eshte gjithashtu edhe trajtimi i crregullimeve nazale, njekohesisht me trajtimin e laringut. Ne raste te vecanta per te larguar krustat e trasha dhe aderente mund nevojitet dhe heqja mekanike e tyre permes laringoscopise direkte.

## **Edema Reinke**

### **Etiologjia**

Shkaku kryesor i kesaj semundjeje eshte abuzimi i vazhdueshem vokal i shoqeruar me pirjen e duhanit. Popullata ne risk jane banakieret, punonjesit e diskove kazinove etj. Gjithashtu hipotiroza e patrajtuar mund te shoqerohet me edeme te kordave vokale dhe polipoze laringeale difuze, kjo semundje shfaqet me shpesh ne femrat midis moshes 40 – 60 vjec.

### **Patologjia**

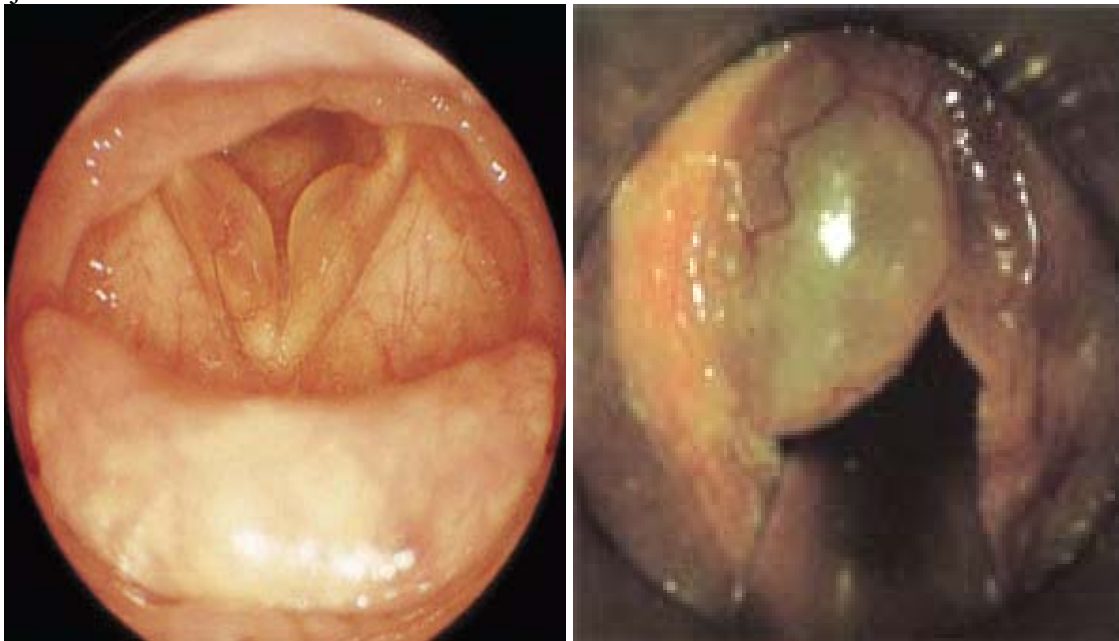
Buzet e mukozes se kordave vokale te verteta perfshihen ne menyre difuze nga masa indore edematoze. Ne egzaminimin histologjik verehet se edema kufizohet ne hapesiren

Reinke. Hapesira eshte e dukshme dhe e mbushur me material mukoid, pothuajse pa geliza, ind fibroid dhe ene gjaku. Zakonisht kordat vokale kane ngjyre gri te tejdukshme (Foto ilustruese Nr. 2), por nese inflamohen ato mund te marrin edhe ngjyre te kuqe te ndritshme.

### **Manifestimet klinike**

Simptomi me i shpeshte eshte ngjirja e zerit. Kjo ngjirje ndryshon me shkallen e edemes, ndersa vete afonia mund te jete intermitente. Zeri eshte i ulet, monotonik dhe e ben te pamundur te kenduarin. Kur polipet jane te medhenj shfaqet dispnea dhe stridori dhe ne raste te rralla mund te ndodhe obstrukcion respirator i cili kerkon nderhyrje te menjehershme. Ne kordat vokale shihet nje zbehje simentrike e kufizuar ne siperfaqen e siperme dhe buzet e siperme te kordes. Gjate respiracionit, per shkak te edemes, kordat vokale mund te bllokojne pjesen e perparme te hapesires glotike, duke bere qe ajri te kaloje nepermjet aritenoideve.

**Ilustrim Nr 2:** Foto A – Edema e buzeve te kordave vokale te verteta (edema Reinke). Foto B – Megjithese edema prek te dyja kordat vokale ajo mund te jete me e theksuar ne njeren ane.



**A**

**B**

### **Trajtimi**

Ne te semuret tek te cilet ky demtim diagnostikohet ne stadet e fillimit, permiresimi mund te arrihet edhe vetem me terapine e zerit dhe menjanimin e ngacmuesve. Me shfaqjen e bllokimit te frymemarrjes ose ne te semuret te cilet kerkojne cilesi me te mire zeri, keshillohet kirurgjia. Mukoza edematoze mund te hiqet me stripping (qethjen / zhveshjen) te mukozes, metode kjo qe tashme perdoret rralle. Gjithashtu heqja e polipeve mund te behet nepermjet nje incizioni paralel me buzet e lira te kordes vokale, sa me

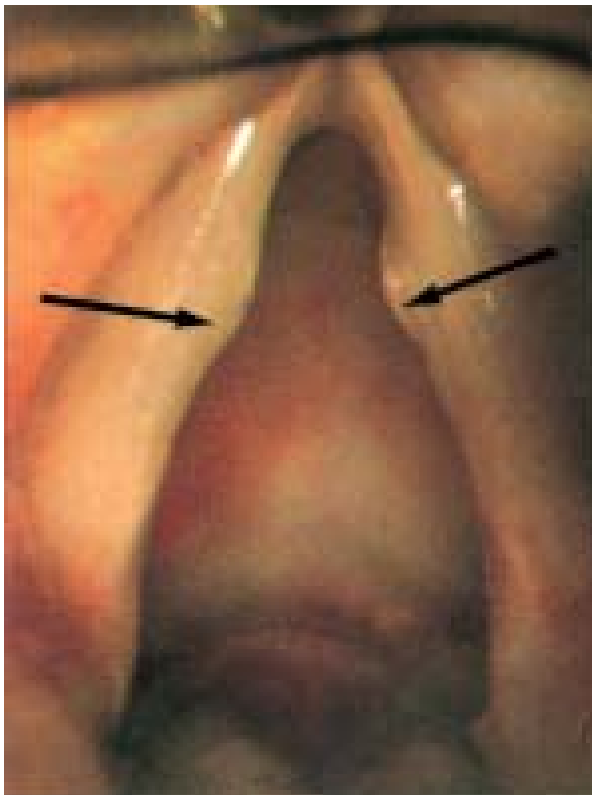
lateralisht ventrikulit të Morganit që të jetë e mundur, dhe nëpërmjet tij bëhet aspirimi i përmbajtjes polipoide. Kujdes duhet të tregohet për rimbullimin e mukozës mbi buzën e lirë të kordës. Kur kjo ndërhyrje kombinohet me terapinë e të folurit ul rrezikun e formimit të membranave. Kohët e fundit është aplikuar edhe përdorimi i lazerit.

### **Nodujt vokale**

Nodujt vokale mund të perkufizohen si një formë e lokalizuar e laringitit kronik e shkaktuar nga trauma vibratore. Demtimi konsiston në masë të vogla të indit reaktiv në mesin e pjesë membranoze të kordës vokale të vertetë.

### **Etiologjia**

Shkaktarët janë të njëjtit si për laringitin e thjeshtë kronik, por faktori kryesor në këtë tip është abuzimi vokal. Demtimet ndeshen më shpesh në persona me punë të detyruar vokale, apo tek ata që flasin me zë të lartë. Demtimi lokalizohet të pjesën e mesme të kordës vokale meqenëse kjo hapësirë është pika e amplitudës më të lartë dhe e përplasjes me forcë të kordës vokale gjatë virimit. Tek fëmijët ndeshet më shpesh tek meshkuj, ndërsa tek adoleshentët është më e shpeshtë tek femrat.



**Foto ilustruese Nr. 3.** Nodujt vokale

### **Fiz – patologjia**

Formimi i nodujve lidhet me anatominë e kordave vokale të vertetë. Në shtresën epiteliale ndodhet një hapësirë subepiteliale (spatium Reinke), që në fakt është shtresa sipërfaqësore e lamina propria. Kjo hapësirë mbushet lehtë nga likidet dhe hemorragjia gjatë traumave vibratore. Nodujt shikohen si një përgjigje reaktive ndaj traumës mekanike. Enjtet nodulare akute mbulohen me epitel skuamoz, por stroma në të mund të ketë shkallë të ndryshme të edemes, vaskularitetit të rritur, enë të dilatuara dhe hemorragji duke arritur kështu në stadin fuziform dhe ndonjëherë hiperhemi të zhvillimit të prenodujve. Në kontrast me këta të fundit nodujt e maturuar janë të fortë për shkak të fibrozës dhe hialinizimit. Nodujt e maturuar në kengetarë profesionistë janë

te maturuar dhe të zbehtë. Siperfaqja epiteliale trashet dhe mund të jenë të pranishme keratoza, akantoza dhe parakeratoza.

## **Manifestimet klinike**

Shenja e pare klinike e nodujve laringeale eshte ngjirja e zerit. Pacientet ankojne per ulje te qendrushmerise vokale, rriten perpjekjet per qendrushmeri vokale, kengetaret kane veshtiresi ne kenget qe kerkojne ze te larte. Shkalla e disfonise nuk perputhet me shkallen e demtimit, shume kengetare profesioniste nuk I njohin simptomat dhe behen te vetdijshem per to vetem kur shfaqen edema e mukozes perinodulare. Demtimet lokalizohen ne mesin e buzes se lire te membranoze ose vibratuive te kordes vokale. Ato jane zakonisht bilaterale, por nuk jane simetrike ne madhesi. Enjtja modulare acute dallohet nga nodujt sepse jo shpesh eshte fuziforme. Nodujt e maturuar zakonisht jane te vegjel, te zbehte, me pak fuziform dhe ne pergjithesi shume simetrike. Ata vendosen perballe njeri-tjetrit (foto ilustruese 3). Vitet e fundit perdorimi I videostroboskopise ka ndihmuar ne diagnozen dhe trajtimin e te semureve te zgjedhur me ejnjte te kordave vokale, si ne rastin e nodujve. Perdorimi I kesaj teknologjie ndihmon ne diagnostikimin e hereshem te nodeve vocal sidomos te moshat pediatrike, dhe I shtyn te semuret te bejne ndrysheme ne sjelljet vokale. Nodujt mund te shoqerohen edhe me semundje laringeale te tjera, si laringiti I thjeshte dhe leukoplakia.

## **Trajtimi**

Nodujt vokal duhet te trajtohen ne baze individuale, sipas moshes, profesionit, faktoreve etiologjik dhe vecorite e ndryshimeve laringeale per cdo pacient. Per edemen akute keshillohet qetesi absolute vokale, sidomos kur ejntja eshte shkaktuar nga infeksioni, hemorragjia dhe hipevaskulariteti. I dobishem eshte gjithashtu edhe modifikimi I perdorimit te zerit. Brenda pak ditesh pas nje trajtimi konservativ zakonisht ejntjet nodular akute zhduken. Kengetaret profesioniste me noduj te maturuar te cilet kane ngjirje per shkak te edemes mund te rikthejne funksionin vokal nese ata ulin perdorimin e zerit. Riedukimi vokal eshte pjese perberese e terapise ne te gjithe te semuret me noduj, sidomos kur mundesite kirurgjikale lihen per ne fund. Ndonjehere nodujt vokal zhduken gjate periudhave te terapise te te folurit. Eshte gjithashtu I rendesishem menjanimi I mgacmuesve te laringut si dhe I alergjeneve, meqenese eshte mbivleresuar roli I alergjise ne gjenezen e nodujve vokal nga vete te semuret. Heqja kirurgjikale shikohet si nje mundesi e mire vetem ne nje numer te vogel te semuresh me kete crregullim. Megjithate cdo I semure duhet ta kete te qarte se indikacioni I vetem per kirurgji eshte prania e nje demitimi te dukshem me simptoma qe jane te papranueshme nga I semuri, pas nje trajtimi te gjate konservativ. Me medoda diagnostikuese sidomos videostroboskopia rralle jane te nevojshme laringoskopia dhe biopsia. Pacienteve te cilet do ti nenshtrohen nderhyrjes kirurgjikale duhet tu shpjegohet se zeri I tyre mund te behet me keq dhe rekurrencat e lezionit jane te mundshme nese ata nuk respektojne terapine vokale. Tek femijet nodujt vokal rralle trajtohen kirurgjikalisht. Rekurrencat tek femijet jane me te shpeshta per shkak te veshtiresive ne edukimin vokal te tyre, megjithate tek ta nodujt zhduken rreth moshes se pubertetit.

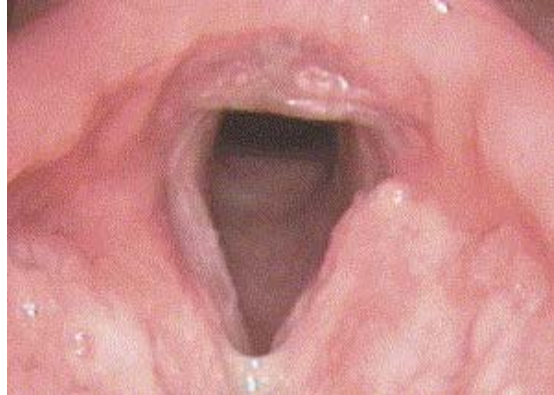## **Format specifike te laringitit kronik**

### **Turbekulozi laringeal<sup>6</sup>**

**Patogjeneza:** Laringiti tuberkular eshte pothuajse gjithmone sekondar nga nje turbekuloz pulmonar aktiv. Infeksioni transmetohet drejt laringut me ane te sputumit te kontaminuar me bacileve. Me shpesh preken pjesa e pasme e laringut, zona interaritenoide, dhe epiglotti. Egziston gjithashtu rreziku i perikondritit. Depozitimet e turbekulozit miliar mund te shkaktojne gjithashtu monokondrit.

**Simptomatika:** Problemet kryesore jane ngjirja e zerit dhe kolla, te cilat persistojne per muaj me rradhe. Pacienti mund te kete dhimbe gjate gellititjes (odinophagi) e cila iradohet drejt veshit.

**Foto ilustruese Nr.4:** Tbc laringeal, mesuese 40 vjecare pa simptoma TBC, infiltrim I faqes laringeale te epiglottit, dhe pales areoepiglottike te majte



**Diagnoza:** Mikrolaringoscopia ne stade te hershme tregon noduj submukoze ne ngjyre kafe te kuqe te cilet konfluojne pjeserisht me njeri tjetrin. Ne stade te mevonshme zhvillohen ulceracione apo granulacione. Monokondriti karakterizohet nga skuqje dhe trashje e kordave vokale, qe ne disa raste mund te kene edhe mikroulceracione. Egzaminime te tjera mund te jene ato histologjike, kultura, radiografite etj.

**Diagnoza diferenciale:** Perfshin monokondritin vazomotor, laringitin kronik jo specifik, dhe karcinomen e laringut.

**Trajtimi:** Linja primare e trajtimit eshte ajo me antituberkulare. Nese dhimbja nuk reagon ndaj terapise konservative atehere mund te kryhet bllokimi i nervit laringeal superior. Izolimi i pjesshem i pacientit mund te jete i nevojshem sepse semundja me kete stad eshte edhe me kontaxhioze.

**Dekursi dhe prognoza:** Turbekulozi laringeal eshte nje semundje infektive, edhe pse lezionet mukozale shpesh sherohet pa deme te qendrushme te funksionit laringeal, nese turbekulozi ka prekur kartilagot laringeale procesi i sherimit mund te shoqerohet me difekte strukturale. Aktualisht prognoza eshte e mire.

### **Sarkoidoza laringeale<sup>7</sup>**

Sarkoidoza laringeale ne ditet e sotme eshte nje manifestim i rralle ekstrapulmonar. Disfonia dhe ndjenja e trupit te huaj ne fyt shkaktohen nga depozitimi i sarkoidozes ne larings.

Per te percaktuar diagnozen duhet te kryhet biopsia, e cila mund te nevojitet te kombinohet me biopsine e limfonodulafe preskalene.

Ne kontrast me tuberkulozin nodujt me qeliza epiteloide nuk ulcerohen. Radiografia eshte nje egzaminim suplementar. Mjekimi kryhet si ne rastin e sarkoidozes pulmonare.

### **Sifilisi laringeal**

Sifilisi i izoluar laringeal eshte nje ndodhi shume e rralle, dhe shume me i shpeshte eshte ai ne kuadrin e manifestimit te nje sifilisi orofaringeal ne nje stad te dyte te gjeneralizimit te semundjes.

Krustat me origjine nga mukoza ose lezionet mukozale te paqarta me ngjyre gri te erret mund te shfaqen edhe ne larings te ngjashme me ato ne sifilisin faringeal. Pacienti ka ze te ngjirur. Zemundja ka rrezik te larte kontagjoziteti.

Obstruksioni respiraton ndodh vetem kur eshte e pranishme nje edeme e madhe mukozale. Destruktimi i kartilagove ndodh ne stadin e trete te semundjes. Eshte e veshtire qe te kryhet diagnoza diferenciale me karcinomen e laringut vetem me laringoscopi.

### **Skleroza e laringut**

Ne kete patologji ne hapesiren subglotike mund te formohen zona edematoze me gjyre te kuqe te zbehte dhe granulacione. Stenoza sunglotike, laringeale apo intratrakeale e semundjes mund te ndodhin vetem ne stade te avancuara te semundjes duke shkaktuar ngjirje zeri, kolle, dhe stridor progresiv.

Diagnoza realizohet me ane te mikrolaringoscopise, histopatologjise dhe kultures.

Trajtimi: Per stridorin respirator kryhet trakeostomia e cila pasohet nga trajtimi i nevojshem i stenozes laringotrakeale.

### **Pemphigus vulgaris laringealis dhe vezikulat laringeale**

Te dyja patologjite prekin kryesisht epiglotin dhe zbulohen rastesisht nga egzaminimet e laringut. Vezikulat zakonisht jane te padhimshme, por ndonjehere japin ndjesine te trupit te huaj dhe mund te cojne episode akute asfiksine ne rast ce cahen dhe permbajtja e tyre bie mbi larings. Mund te shfaqen gjithashtu rdhr simptoma paraneoplazike. Trajtimi konsiston ne mjekimin e patologjise primare.

**Artriti reumatoid i gjeneralizuar:** Me shpesh preket artikulacioni *krikoaritenoid*, duke shkaktuar ngjirje zeri, stridor, dhe dhimbje gjate gellititjes e cila shkon drejt veshit.

**Amiloidoza laringeale:** Kjo disproteinemi ne larings paraqitet si lezione tumoroze polipoide te mbuluara me mukoze te zbehte me pamje dylli te zbehte. Zonat e perzgjedhura jane kordat vokale dhe hapesira subglotike. Ne rastet e renda te ngjirjes se zerit dhe asfiksive nevojitet heqja kirurgjikale e lezioneve.

## Gjendjet prekanceroze te laringut

Laringu eshte i mbuluar nga dy tipe epiteli. Epiteli respirator ciliar ne kordat e rreme, ne ventrikul dhe regjionin subglotik. Epiteli skuamoz jokeratinizues mbulon hapesirat e mbetura, eshte metaplazia dhe keratinizimi i ketij epiteli qe shkakton ndryshime te gjendjes normale. Aparenca klinike e lezioneve laringeale me potencial malinj eshte shume e variushme. Shkalla e displazise eshte nje kriter histologjik i cili nuk mund te vleresohet vetem me ane te klinikes.

- **Leukoplakia:** Zona te bardha te mukozes te cilat nuk mund te shkoliten; mund te jene te shperndara apo kofluente. Laringoskopia e vetme nuk mund te ofroje informacion te mjaftueshem per shkallen me malinjizimit.

- **Eritroplakia<sup>8</sup>:** Lezione epiteliale te kuqe, te pakkeratinizuara me rrezik te madh malinjizimi. Ne shume raste karcinoma in situ eshte prezente ne momentin e diagnostikimit. Kjo eshte arsyeja e cila con cdo rast te diagnostikimit me eritroplaki drejt perdorimit imediat te Radio-terapise. (Foto Nr. 5)

- **Pakidermia:** Zona te trashje se epitelit te mbuluara pak a shume me shkalle te ndryshme te keratizimit.

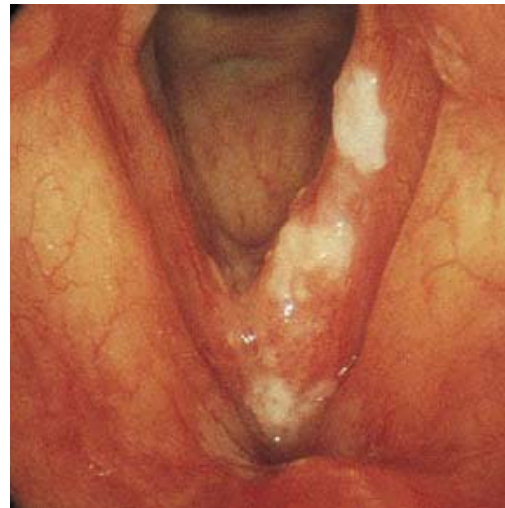


Foto ilustruese Nr. 5: Leukoplakia

Ne te gjitha keto lezione shkalla e displazise duhet te vleresohet histologjikisht duke u bazuar klasifikimin e Organizates Boterore te Shendetesise<sup>9</sup> per displazite:

- Hiperplazia
- (Hiper)keratoza
- Displazia (3 shkalle: e lehte, e moderuar, e rende)
- Karcinoma *in situ*

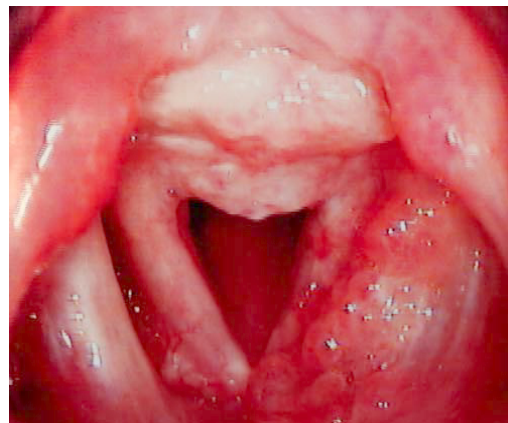

Foto ilustruese Nr 6: Eritroplakia

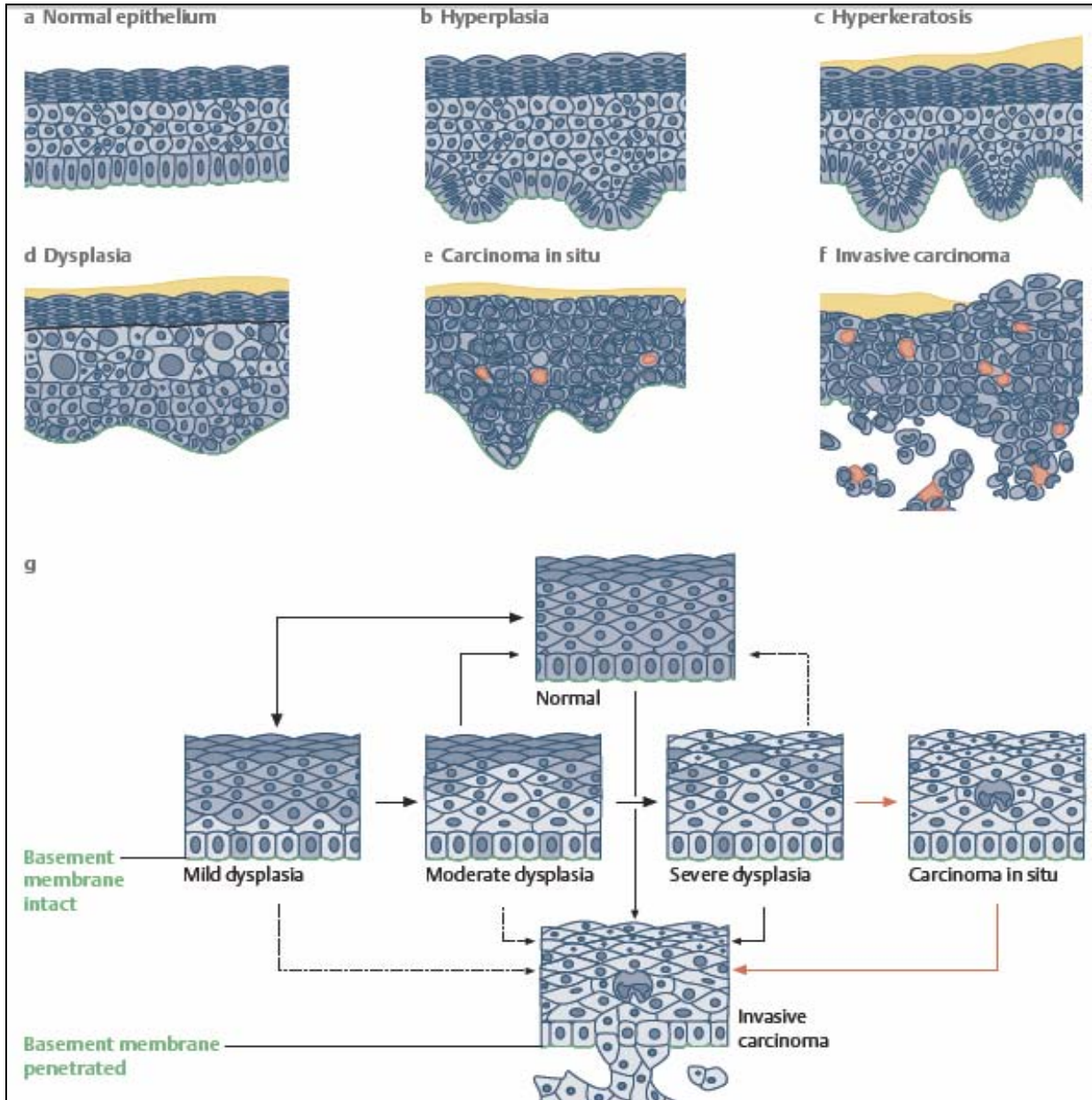
### Etiologjia

Shkaktari kryesor eshte duhani i cili permban hidrokarbure policiklike aromatike, komponente me N-nitrate, dhe amina aromatike si agjente kryesore. Abuzimi me alkoolin, vecanerisht konsumimi i pijeve me permbajtje te larte alkooli. Disa agjente industrial (si bloza, katrani, nikeli, nxehtesia) jane akuzuar si karcinogjene potencial. Semundjet pulmonare, kryesisht turbekulozi, akuzohen gjithashtu nder shkaktaret. Se fundmi i eshte dhene shume rendesi dhe refluksit gastroezofageal, sidomos atij nokturn.

## Pakidermia e laringut

### Patologjia

Mikroskopikisht shihet nje trashje uniforme e epitelit me dukuri te akantozes, parakeratozes dhe keratozes. Maturimi epitelial eshte i rregullt, zakonisht mungojne diskeratoza dhe atipia qelizore, ndersa reaksioni inflamator subepitelialeshte i rralle. Pakidermia nuk konsiderohet si patologji ku ndodh degjenerimi malinj



**Figura 2:** Shkallet histologjike te displazise epiteliale.

## **Manifestimet klinike**

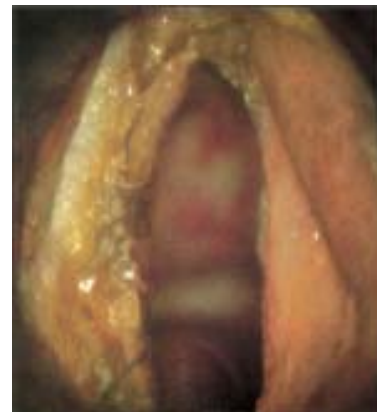Shenja kryesore eshte ngjirja. Egzaminimi i laringut tregon nje mase te bardhe indore ne hapesiren interaritenoidike qe mund te shtrihet ne kordat vokale. Kufinjte e demtimit jane te ngritura dhe dallohet shume qarte vija e demarkacionit. Nese prodhimi i keratineseshte i shtuar siperfaqja mund te kete nje pamje verrukoze te bardhe ne vend te ngritjeve te zakonshme. Kordat vokale jane zakonisht te injektuara dhe te trasha. Diagnoza e pakidermise mund te vihete permes pamjes klinike megjithate biopsia eshte e nevojshme per te perjashtuar proceset neoplazike dhe infektive.

## **Trajtimi**

Nuk ka metoda te sakta terapie, ndersa terapia lokale ka pak vlere. Gjithashtu pak efekt ne kete semundje kane edhe masat konservative si pushimi vokal, nderprerja e duhanit dhe alkoolit dhe trajtimi i refluksit gastroezofageal. Heqja kirurgjikale eshte e nevojshme vetem tek ata te semure te cilet kane demtime masive qe pengojne afrimin e kordave vokale dhe japin veshtiresi ne te folur.

## **Keratoza e laringut (Leukoplakia)**

Rendesia e ketij demtimi eshte lidhja e tij e ngushte me karcinomen e laringut. Termat e perdurura nga klinicistet duhet tu referohen vetem shfaqjeve klinike dhe nuk duhet te nenkuptojne nje gjendje premalinje, derisa nje gje e tille te jete konfirmuar me ane te egzaminimit anatomopatologjik. Arsyja eshte qe shumica e demtimeve ne kete grup nuk shkojne drejt transformimit metaplazik dhe shfaqja klinike nuk perputhet me patologjine qelizore<sup>10</sup>. Vleresohet se me pak se 5% e pacienteve me displazi te lehte dhe 35-60% e pacienteve me displazi te rende do te zhvillojne heret a vone karcinome me qeliza skuamoze<sup>11</sup>. Leukoplakia eshte nje term klinik pa baze patologjike specifike, e cila i referohet nje demtimi te sheshte, te bardhe si pllake qe vihete re mbi siperfaqen e mukozes. Zakonisht leukoplakia shfaqet ne siperfaqen e siperme te kordave vokale te verteta, por mund te shfaqet ne cdo vend tjeter te mukozes. Demtimet jane zakonisht te vogla, te kufizuara, si pllaka te vogla te parregullta por ato ndonjehere shfaqen si shtrese e gjere e ngjashme me "kekun e ngrire" (foto ilustruese Nr 5). Pllakat leukoplakike mund te jene pa semundje te tjera te laringut dhe kane si karakteristike pamjen e kraterit me vije demarkacioni te mire percaktuar. Ne raste te tjera leukoplakia mund te shoqerohet me semundje inflamatore kronike dhe malinje. Keratoza papilare referohet si nje gjendje ne te cilen ka nje grumbullim te parregullt te epitelit, si rezultat formohet nje lezion i tipit verrukoz. Pamja varion nga lezion papilar i kuq ne nje demtim te ngritur me mukoze te crregullt dhe te mbuluar me keratine te trasha. Ne disa raste eshte i pranishem inflamacioni. Ky demtim ka prirje te mbetet me shume i lokalizuar sesa leukoplakia dhe zakonisht kufizohet ne kordat vokale te



**Foto ilustruese Nr.7**  
Leukoplaki tek nje 58 vjecar

verteta. Ne disa raste mund te kete nje mase te vetme te vogel te keratozes papilare ne nje korde vokale per te cilen perdoret termin *papiloma keratotike*. Ne pergjithesi demtimet e ketij tipi paraqesin me shume ndryshime mikroskopike sesa leukoplakia.

### **Fiz-patologjia**

Ne keto demtime jane te pranishme alterime epiteliiale. Crregullimet me te shpeshta jane akantoza, parakeratoze dhe keratoza. Ndryshimet patologjike te rendesishme jane atipia epiteliiale (diskeratoza malinje), hiperplazia pseudoepiteliomatoze dhe inflamacioni sub epitelial. Atipia epiteliiale tregon pranine e anaplazise qelizore, por qe diferencohet nga karcinoma in situ. Te semuret me keratoze laringeale te cilet kane atipi jane te predispozuar per te bere karcinome invazive. Hiperplazia pseudoepiteliomatoza tregon hiperplazi te dukshme te epitelit e cila mund te shfaqet ne gjendjet inflamatore kronike te ndryshme duke shkatuar akantoze dhe parakeratoze. Fatkeqesisht ky tip i diskeratozes eshte i veshtire per tu diferencuar nga karcinoma vetem me nje biopsi te vetme. Prania e nje reaksioni inflamator subepitelial flet per nje tip shume agresiv te alterimit epitelial. Inflamacioni subepitelial mund te preke gjithashtu membranen bazale duke cuar ne konfuzion diagnostik.

### **Manifestimet klinike**

Semundja ka prevalence tek meshkujt e moshen 50 – 60 vjec. I vetmi simptom eshte ngjirja e zerit<sup>12</sup>.

### **Trajtimi**

Problemi i transformimit dhe degjenerimit malinj eshte ende i paqarte, per kete arsye ka mosmarrveshje per terapine agresive te nevojshme per te menjanuar kete nderlikim. Keratoza me dhe pa atipi qelizore shpesh shfaqet e shoqeruar me karcinomen. Shfaqja e karcinomes ne nje laring me keratoze te izoluar pa atipi celulare eshte e rralle. Kur karcinoma zhvillohet ne nje te semure ne te cilin jane vene re me pare keratoza me atipi biopsia e fillimit duhet te shikohet me kujdes meqe keto semundje mund te koincidojne me njera-tjetren. Prania e nje lezioni te bardhe ne laring konsiderohet indikacion per biopsi per te perjashtuar karcinome. Sic u permend me siper perdorimi i radioterapise (me kobalt, akselerator) ne keto keto raste eshte ende objekt diskutimi. Ekziston nje rryme e cila perdorimin e radioterapise e mbeshtet ne rrezikun e larte qe ka keratoza me atipi per tu malinjizuar. Pra radioterapia duhet aplikuar ne cdo lezion te bardhe ne laring mbeshtetur ne supozimin se aty mund te gjenden nje numer minimal qelizash displazike apo metaplazike te pa kapshme nga ekzaminimi bioptik. Rryma tjeter eshte me shume per nje strategji terapie e cila e mban pacientin nen vzhgim deri me rastin e konfirmimit te karcinomes in situ. Ne te dyja rastet duhet te ndermerren masa aktive per eliminimin e faktoreve etiologjik si duhani, abuzimi vokal dhe refluksi gastrointestinal, kjo ne kuader te terapise konservative.

## Shtojca 2

<b>Pyetesor rreth ankesave te pacientit ne lidhje me gravitetin e refluksit gastrolaringeal</b>						
<b>Gjate muajti te fundit, sa jeni prekur nga ankesat e meposhtme?</b>	<b>0 = pa probleme 5 = probleme te renda</b>					
(Burimi: Belafsky et al. <sup>18</sup> , with permission from Elsevier Science)						
1. Ngjirje zeri apo cfaredo problemi me zerin	0	1	2	3	4	5
2. Ndjenje gervishtje ne fyt	0	1	2	3	4	5
3. Shtim te sekrecioneve te fytit ose te hundes	0	1	2	3	4	5
4. Veshtiresi ne gellitjten e ushqimeve, lengjeve, apo medikamenteve	0	1	2	3	4	5
5. Prezenca e kolles pasi keni ngrene apo pasi shtriheni	0	1	2	3	4	5
6. Probleme me frymemarrjen ose episode te mbytjes nga ushqimi apo sekrecionet	0	1	2	3	4	5
7. Kollte shqetesuese apo te bezdisshme	0	1	2	3	4	5
8. Ndjenjen e trupit te huaj apo mase ne fyt	0	1	2	3	4	5
9. Urth, dhimbje gjoksi, indigjestion, apo refluks te acidit te stomakut	0	1	2	3	4	5
<b>TOTALI &gt; 5</b>						

**Shtojca 3.** Sistem pikezimi i shenjave laringoskopike per vleresimin e gravitetit te refluksit gastrolaringeal

<b>Laringoscopia</b>	<b>Rezultati</b>
(Burimi: Belafsky et al. <sup>19</sup> , with permission from Lippincott, Williams and Wilkins.)	
Edeme subglotike	2 = prezente 0 = absente
Obliteracion ventricular	2 = i pjesshem 4 = i plote
Erytème/hiperemi	2 = vetem ne aritenoide 4 = e perhapur
Edeme e kordave vokale	1 = e lehte 2 = e moderuar 3 = e rende 4 = polipoide
Edeme laringeale difuze	1 = e lehte 2 = e moderuar 3 = e rende 4 = obstructive
Hipertrofi e komisures posteriore	1 = e lehte 2 = e moderuar 3 = e rende 4 = obstructive
Granulome/granulacione	2 = prezente 0 = absente
Sekrecione te trasha endolaringeale	2 = prezente 0 = absente
TOTALI > 11	

## **Referenca**

1. Ballenger John J. Head and Neck Surgery, botimi XI, 1992 (fq 535)
2. Probst R, Grevers G, Iro H. Basic Otorhinolaryngology, 2006 (fq 359)
3. Belafsky PC et al. Validity and rehabilitation of the reflux symptom index (RSI), J Voice 2002 (fq 274) me miratimin e Lippincott, Williams and Wilkins.
4. Stenberg SS. Histology For Pathologists, botimi II 1997, Lippincot-Raven (fq 469). Dhe sipas Becker W, Nauman HH, Pfaltz Cr. Hals-Nasen-Ohren-Heilkunde, Botimi IV, 1997 (fq 463)
5. Bull Tony R. Ear-Nose-Throat Diagnosis. Botimi IV i rishikuar dhe zgjeruar. 2003 Thieme. (fq 224)
6. Becker W, Nauman HH, Pfaltz Cr. Hals-Nasen-Ohren-Heilkunde, Botimi VI, 2000 (fq 419)
7. Becker W, Nauman HH, Pfaltz Cr. Hals-Nasen-Ohren-Heilkunde, Botimi VI, 2000 (fq 420)
8. Berendes J, Link R, Zollner F. Otorhinolaryngology in Clinical Practice, Pjesa IV, Volumi I, botimi II, 1998.
9. WHO Document, Histological classification of laryngeal dysplasia, 1989
10. Ballenger John J. Head and Neck Surgery, botimi XI, 1992 (fq 546)
11. Jackler Robert K et al. CMTD-2004. Botimi 43<sup>te</sup>, 2004. (fq 205)
12. Garrett CG et al. Hoarseness. Med Clin North Am 1999 (fq 115)